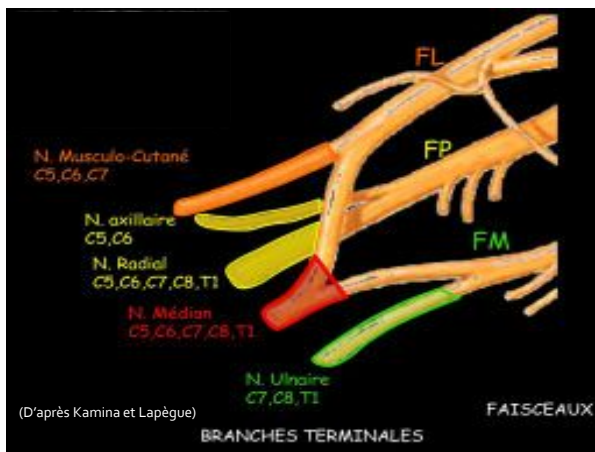
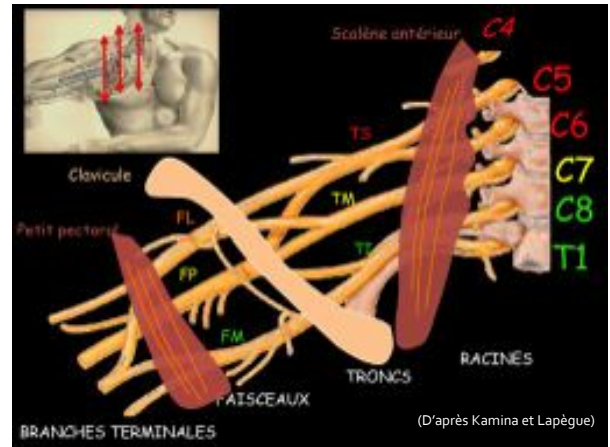


# Quelle imagerie pour le défilé cervico-thoraco-brachial ?

Pierre GUERIN

GEMO

Vannes 12-13 octobre



## Examen clinique

- Symptomatologie posturale
  - Compression neurologique (90%)
  - Atteinte artérielle (10%)
  - Compression veineuse (inconstante)
- Test de Roos (« chandelier »)

GEMO VANNES 12-13 octobre 2012

## Anomalies anatomiques:

Rétrécissement du défilé cervico-thoraco-brachial

- Osseuses: côte cervicale, transversomégalie de C7, exostose ou cal hypertrophique claviculaire
- Musculaires: insuffisance avec abaissement de l'épaule, hypertrophie des scalènes et du petit pectoral (sportifs)
- Ligamentaires: ligament du dôme pleural, ligament costo-claviculaire

GEMO VANNES 12-13 octobre 2012

## Imagerie

- Rx du rachis cervical
- +/- TDM ceinture scapulaire
- +/- IRM cervico-scapulaire
- Echo-doppler
- Angioscanner (artériographie conventionnelle): bilan pré-opératoire

GEMO VANNES 12-13 octobre 2012

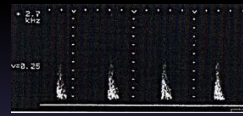
## Echo-doppler

- Compression artérielle posturale de l'artère sub-clavière:
  - manœuvres dynamiques
  - amortissement ou annulation du flux artériel brachial homolatéral
  - Accélération et turbulences, extinction du signal de l'artère sub-clavière (enregistrement direct du creux sus-claviculaire)
  - Hyperhémie post-ischémique à l'arrêt de la manœuvre (flux diastolique continu des artères sub-clavière et brachiale)
  - Manœuvres douloureuses sans effet artériel ou veineux: compression nerveuse isolée

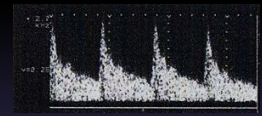
GEMO VANNES 12-13 octobre 2012

## Echo-doppler : SDCTB

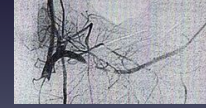
Amortissement



Hyperdébit post-ischémique



Corrélation artériographique



GEMO VANNES 12-13 octobre 2012

## Echo-doppler

- Lésions artérielles constituées de l'artère sub-clavière:
  - Écho-doppler couleur
  - Épaississement pariétal
  - Sténose +/- dilatation post-sténotique
  - Anévrisme +/- thrombose murale

GEMO VANNES 12-13 octobre 2012

## Echo-doppler

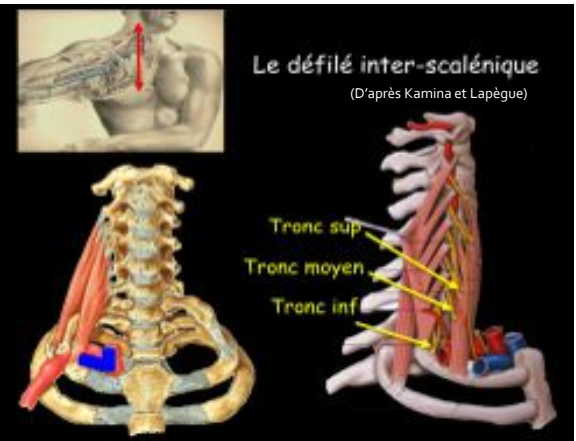
- Occlusions artérielles distales d'origine embolique:
  - Écho-doppler couleur: artères de l'avant-bras
  - Doppler continu: artères de la main
  - Occlusions des artères digitales palmaires communes et propres
    - Examen comparatif
    - Amortissement ou annulation des tracés

GEMO VANNES 12-13 octobre 2012

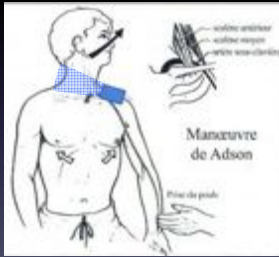## Défilé cervico-thoraco-brachial: Trois zones critiques

- Triangle costo-scalénique
- Canal costo-claviculaire
- Tunnel sous-pectoral

GEMO VANNES 12-13 octobre 2012



## Triangle costo-scalénique: manœuvre de ADSON (fermeture du triangle sur l'artère)



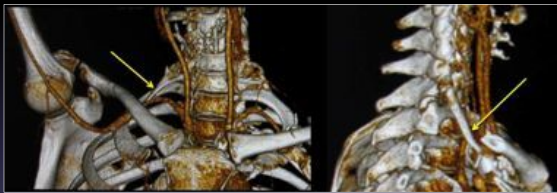Extension cervicale, rotation homolatérale, rotation externe du bras, inspiration  
GEMO VANNES 12-13 octobre 2012

## Triangle costo-scalénique

- Causes de rétrécissement:
  - *Osseuse* : côte cervicale complète ou incomplète, apophysomégalie transverse de C7, anomalie de développement de la première côte, exostose, cal, fracture de la clavicule.
  - *Musculaire* : hypertrophie du scalène antérieur (sport, body building...), épaissement fibreux du scalène moyen, scalène surnuméraire (scalenus minimus), anomalie d'insertion des scalènes, spasme des scalènes.
  - *Tissus mous* : bandes fibreuses.
  - *Facteurs prédisposants* : microtraumatismes répétitifs liés à l'activité (balayeuse), irritation radiculaire (post-traumatique), déséquilibre fonctionnel postural du rachis cervical, stress, tensions psychologiques.

GEMO VANNES 12-13 octobre 2012

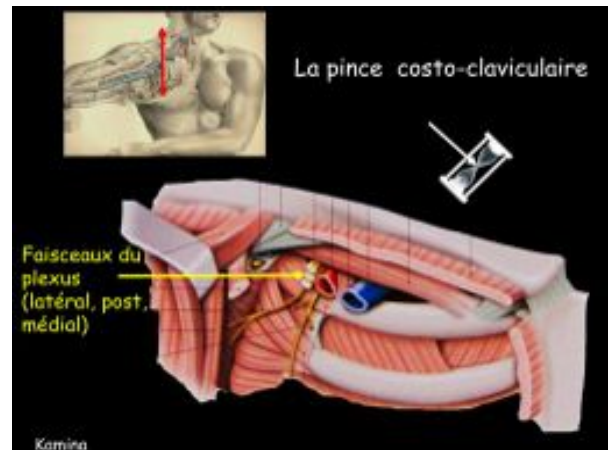
## Côte cervicale



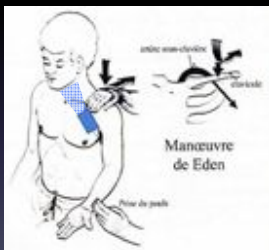(F.Lapègue)

GEMO VANNES 12-13 octobre 2012

## La pince costo-claviculaire



## Canal costo-claviculaire: manœuvre de EDEN (fermeture de la pince costo- claviculaire)



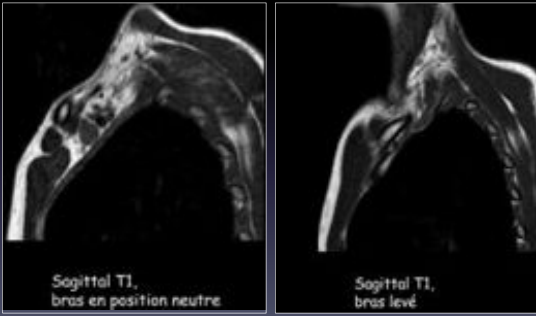
Epaule abaissée en rétropulsion, rotation externe et adduction du bras  
GEMO VANNES 12-13 octobre 2012

## Canal costo-claviculaire

- Causes de rétrécissement:
  - *Osseuse* : exostose, tumeur, cal, fracture de la clavicule.
  - *Musculaire* : hypertrophie du muscle sous-clavier.
  - *Tissus mous* : cals fibreux, tumeur de voisinage (lipome).
  - *Facteurs prédisposants* : déficiences posturales avec chute du moignon de l'épaule (femme âgée, hémiplegie), transport d'objets lourds (sac à dos, bouteilles de plongée).

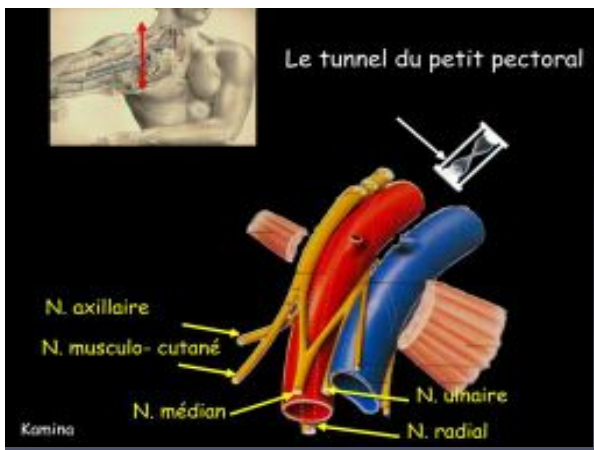
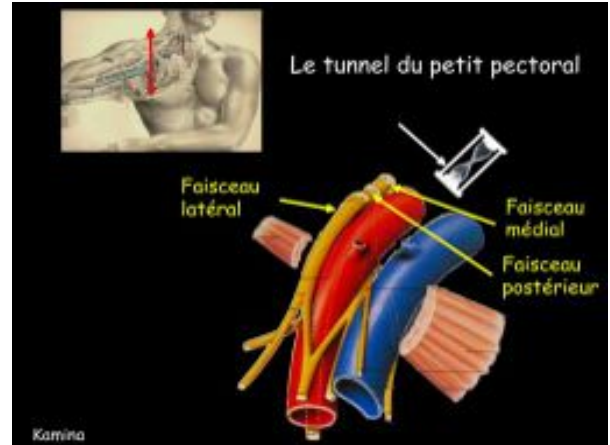
GEMO VANNES 12-13 octobre 2012

## Canal costo-claviculaire

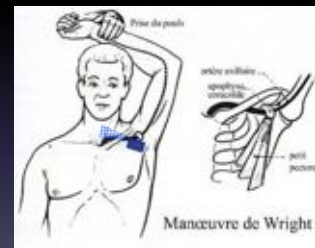

GEMO VANNES 12-13 octobre 2012

(F.Lapêgue)



## Tunnel sous-pectoral: manœuvre de WRIGHT (fermeture du tunnel sous-pectoral)



Élévation, hyperabduction 180° et rotation du bras

GEMO VANNES 12-13 octobre 2012

## Tunnel sous-pectoral

- Causes de rétrécissement:
  - *Musculaire* : dystonie du muscle petit pectoral.
  - *Facteurs prédisposants* : mouvements répétitifs des bras au dessus de la tête: professionnels (peintre, plâtrier), sportifs (natation, volley-ball, tennis, base-ball).

GEMO VANNES 12-13 octobre 2012

## Echo-doppler: valeur diagnostique

- Compression posturale de l'artère sub-clavière:
  - Sujets asymptomatiques: 30% des manœuvres actives d'Adson et Wright +
  - Lésions constituées de l'artère sub-clavière: indication thérapeutique, prévention des thromboses

GEMO VANNES 12-13 octobre 2012

## Décision chirurgicale

- Manifestations cliniques invalidantes
- Cause anatomique évidente
- Examen Doppler positif

GEMO VANNES 12-13 octobre 2012

## Messages à retenir

- Imagerie :
  - **Echo-doppler**: signes indirects (pince non vue), manœuvres dynamiques
  - **IRM**: référence pour parties molles et plexus (coupes sagittales T1, bras baissé et bras levé, séquence vasculaire 3D type angiMR bras levé)
  - **TDM**: référence pour l'os et l'artère sous-clavière ( spirale injectée bras levé d'emblée, comparatif avec coté opposé, de C3 à la 1<sup>ère</sup> côte en totalité)

GEMO VANNES 12-13 octobre 2012

## Messages à retenir

- Imagerie et causes du syndrome:
  - Étroitesse congénitale du canal costo-claviculaire: TDM et IRM
  - Côte cervicale: Rx, TDM
  - Processus transverse de C7 long: TDM
  - Anomalies de la clavicule ou de la 1<sup>ère</sup> côte: Rx, TDM
  - Bandelettes congénitales: 1<sup>ère</sup> côte= IRM
  - Anomalies des scalènes, tumeur: IRM +/- TDM

GEMO VANNES 12-13 octobre 2012